Diabetesvoet: (fysiopatho)logisch nadenken



Prof. Dr. Frank Nobels

Diabetesvoetkliniek
OLV Ziekenhuis, Aalst-Asse-Ninove

olv

Cijfers

- diabetesvoetwonden erg frequent
  - 1 op 6 diabetici ontwikkelen ooit voetwonde
- grote kans op recidief
  - na 1j 44%, 3j 61%, 5 j 70%
- risico op beenamputatie
  - 15-25 x meer dan bij niet -diabetici
- veel menselijk leed
- grote kost voor maatschappij

- > 90% van de amputaties kunnen vermeden worden met preventie en/of goede behandeling

Apelqvist J, Larsson J. Diab Metab Res Rev 2000;16:S75–S83

De nachtmerrie
van elke persoon met diabetes

Het hoeft zo ver niet te komen

olv

Leerdoelen

- (fysiopatho)logisch nadenken over diabetesvoet
- hoe reageren bij voetwonde
- aandachtspunten voor verpleegkundigen
- screening
- preventie

- man 57 j
- zelfstandig electricien
- DM 2 sinds ± 10 j
- wonde li hallux

- wordt sinds 2 maanden behandeld met Isobetadine gel
- leek eerst te beteren, maar was overkapping met eelt

waarom geneest deze wonde niet?

- inadequate wondzorg ?
- kolonisatie/besmetting ?
- te veel druk ?
- slechte circulatie ?

olv

onvoldoende drukontlasting

Een wonde waar op gelopen wordt kan niet genezen

- wonde op een drukpunt (afrolbeweging)

- bewijs = eelt
- patient voelt dit niet door neuropathie

olv

Neuropathie = zenuwaantasting

Dichtslibben kleine bloedvaatjes (microangiopathie)

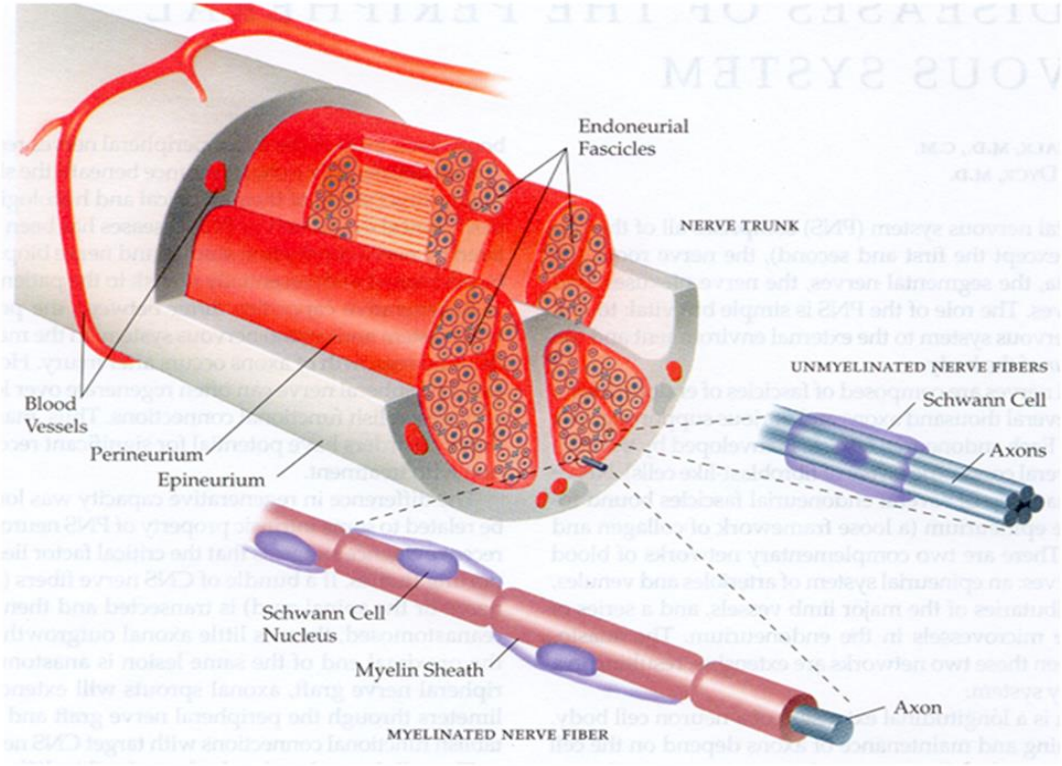

Neuropathie = zenuwaantasting

- sensiebel = pijn niet voelen
- autonoom = droge huid
- motorisch = drukpunten

olv

Stramme gewrichten

Van blaar/eelt tot diepe wonde

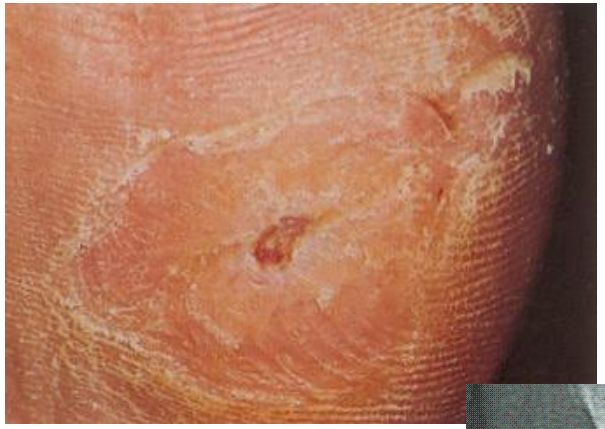

hoe neuropathie detecteren ?

- anamnese: paresthesieën, ‘op kussens’ lopen
- KO: prominente MT-koppen, eelt
  wonde niet pijnlijk
- testen: druk: monofilament, Ipswich Touch Test
  vibraties: Vibratip, stemvork

olv

gevoeligheid testen

- monofilament

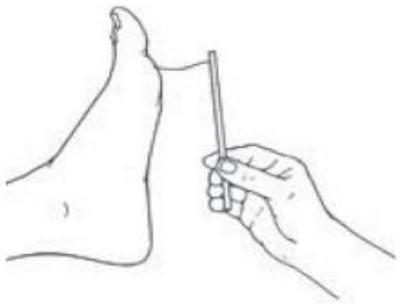

- touch test (Ipswich)

- Vibratip

olv

hoe drukontlasting ?

Drukontlasting

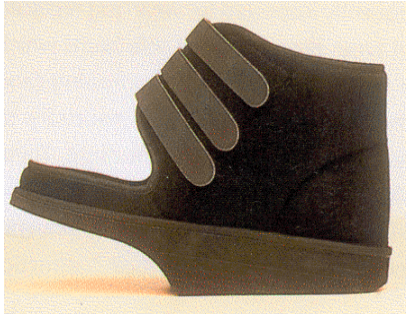

overtuigingskracht

pijn zorgt dat je er niet op loopt

wat als je geen pijn voelt ...

olv

drukontlasting

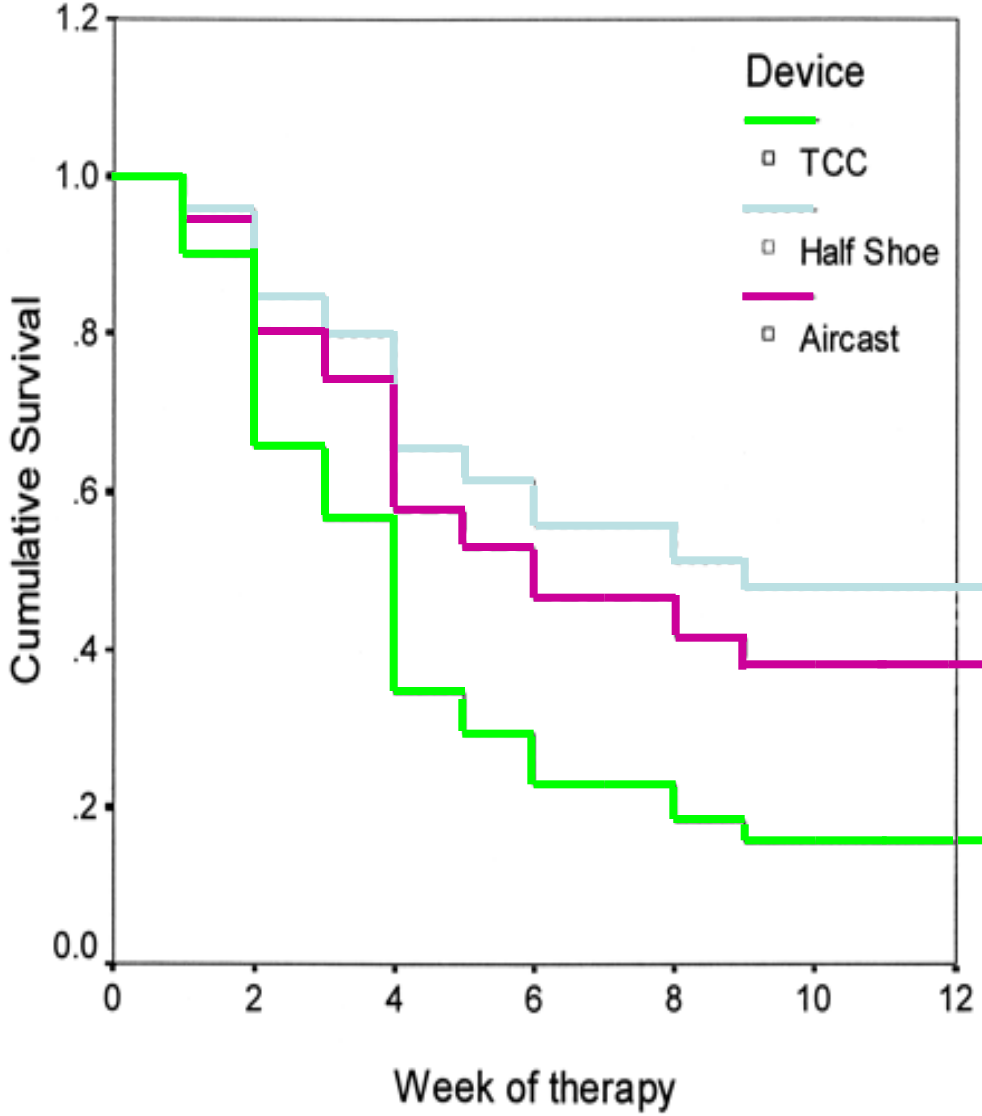

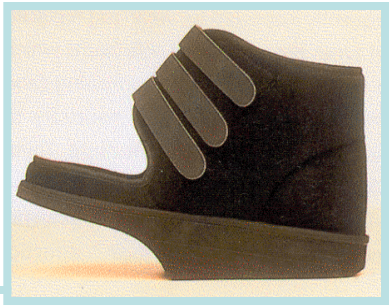

Armstrong et al. D Care 01;24:1019

drukontlasting: ‘wikken en wegen’

olv

drukontlasting

- kies haalbare oplossing in overleg met patiënt
- herhaalde motivatie
- opvolging en bijsturing zo nodig
- cave overbelasting andere voet !
- eventueel chirurgische statiekcorrectie nodig !

olv

Fysiopathologisch nadenken ?

- **Neuropathie**
  - drukontlasting ?

- man 45 j
- DM 1 sinds 15j leeftijd
- sinds 2 weken wonde teen 2 li
- geen pijn, geen koorts

Drukontlasting alleen voldoende ?

Neem een kweek !

Neem een kweek !

- swab van etter

- als geen etter:
  wonde reinigen met fys., laten drogen, oppervlakte wat wegschrapen met pincetje/curretje, dan swab

- kweekmedium dat ook geschikt is voor anaeroben + snel transport naar lab

olv

AB: onze keuze

initieel:

- amoxyclavulaanzuur po 2x2g/d
- bij allergie aan peni-derivaten:
  clindamycine 3x0.6g/d ± ciprofloxacine 2x0.5g/d
- ernstig (bedreigde voet, systeem toxiciteit):
  iv. piperacilline/tazobactam 4x4g/d
- bij vermoeden MRSA: iv. vancomycine

daarna: volgens kweekresultaat

- vb. bij MSSA: cefadroxil 4x1g/d

olv

Behandeling

- vochtige wondzorg
- drukontlasting
- Augmentin retard® 2x2g

olv

Fysiopathologisch nadenken ?

- **Neuropathie**
  - drukontlasting ?

- **Infectie**
  - AB nodig ?

Is deze behandeling voldoende?

- vochtige wondzorg
- drukontlasting
- Augmentin retard® 2x2g

olv

Osteomyelitis?

- pincet: botcontact
- WBC, CRP: nl
- Rx: nl

2 wk →

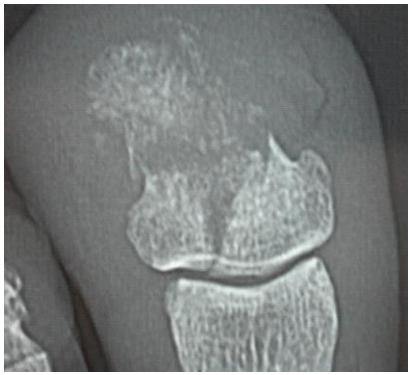

Fysiopathologisch nadenken ?

- **Neuropathie**
  - drukontlasting ?

- **Infectie**
  - AB nodig ?
  - Voetchirurgie nodig ?

↔

osteomyelitis

wonde sinds 4 m

geen vaatlijden (angio OK)

botcontact

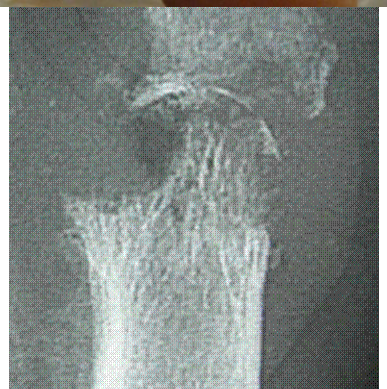

Fysiopathologisch nadenken ?

- **Ernst**
  - wat als dit misloopt ?

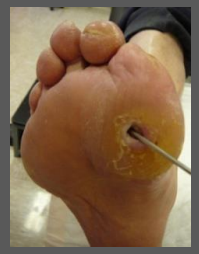

- **Neuropathie**
  - drukontlasting ?

- **Infectie**
  - AB nodig ?
  - Voetchirurgie nodig ?

- man 47 j
- DM 1 sinds 28 j leeftijd
- wonde re voetzool
- geen pijn, geen koorts
- wordt sinds 3 maanden behandeld, eerst met Isobetadine, dan met Flaminal: geen verbetering

Charcot osteo-arthropathie

ernstige neuropathie :

→ repetitieve stress

→ destructief inflammatoir proces

olv

Charcot: acute behandeling

strikte immobilisatie :

- eerst niet belastende plaastergoot (rust, krukken) tot oedeem OK
- dan total contact cast of walker
- langdurige immobilisatie (meerdere w),
  tot temperatuur verschil tussen 2 voeten < 2° C

olv

Charcot : chronische behandeling

- orthopedische schoen / bot
- orthese
- reconstructie - arthrodese

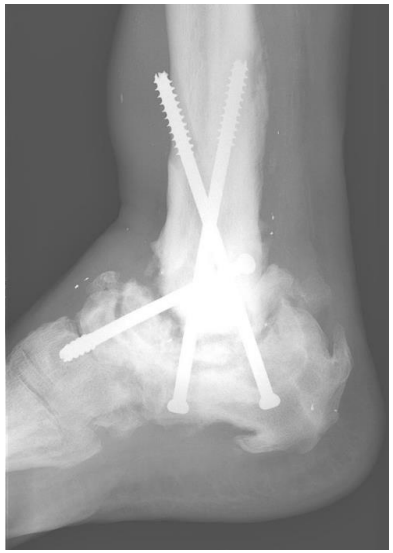

Fysiopathologisch nadenken ?

- **Ernst**
  - wat als dit misloopt ?

- **Neuropathie**
  - drukontlasting ?

- **Infectie**
  - AB nodig ?
  - Voetchirurgie nodig ?

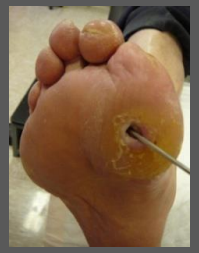

- vrouw 67 j, DM 2 sinds 52j leeftijd
- vorig jaar wonde aan linker voet
- genezen na PTA van A. Fem. superfic. en Tibialis ant.
- nu klein wondje drukpunt CMT 1 re

Voel pulsaties

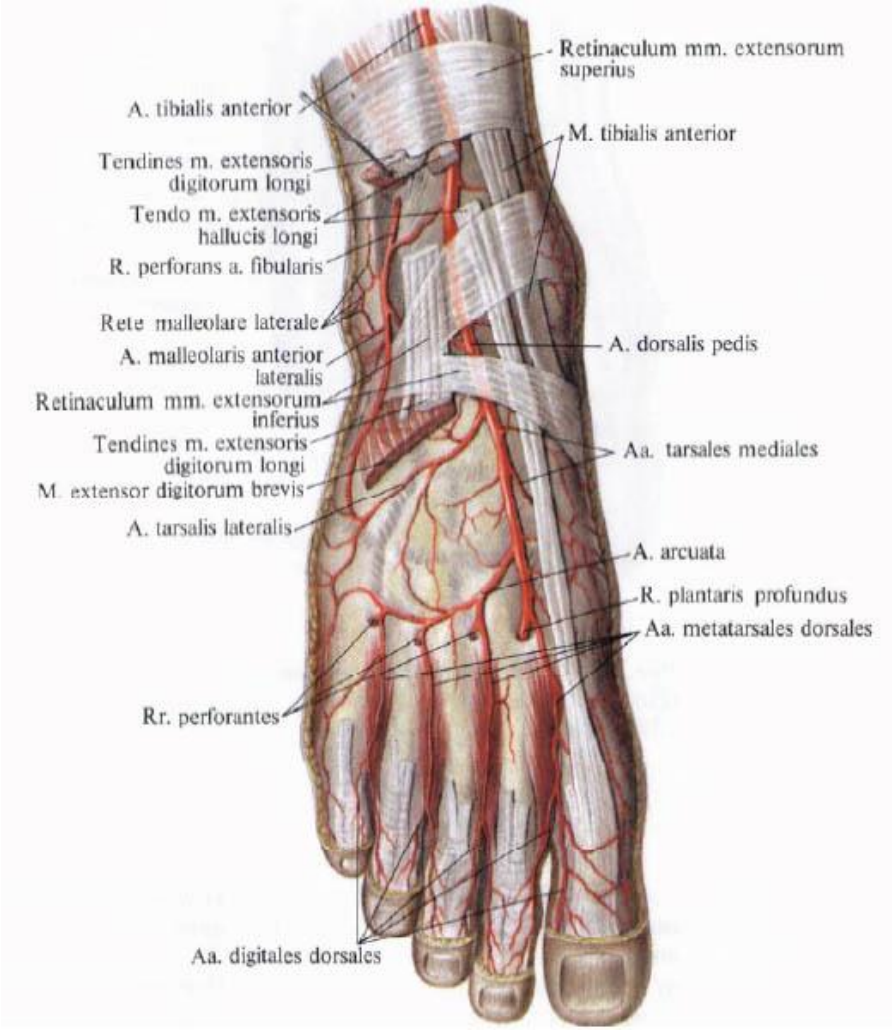

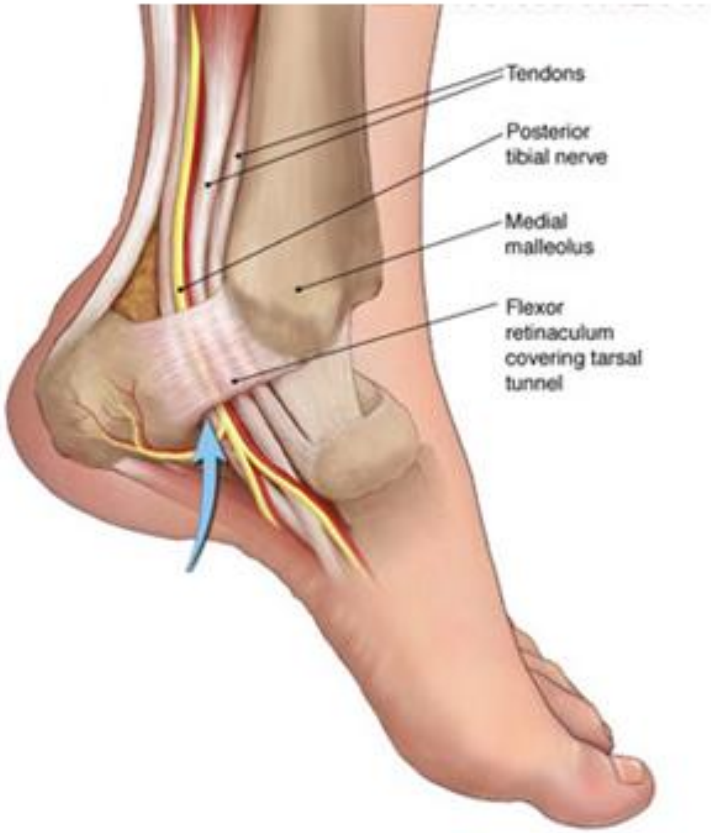

Til-test (test van Buerger)

CT angiografie

- preventie contrastnefropathie:
  - tijdelijk ACEI / ARB stoppen, vocht

MR angiografie

- niet bij pacemaker, AICD
- niet bij eGFR < 15 ml/min: cave nefrogene systeemfibrose

VE, vrouw 67 j

- aanpak ?

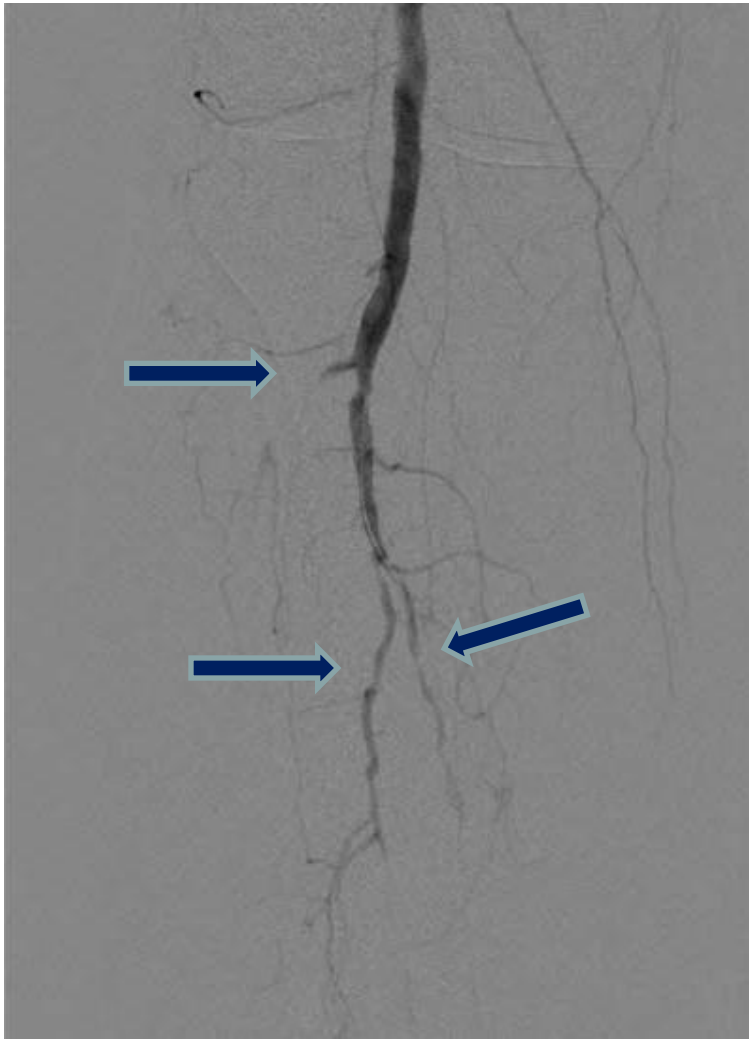

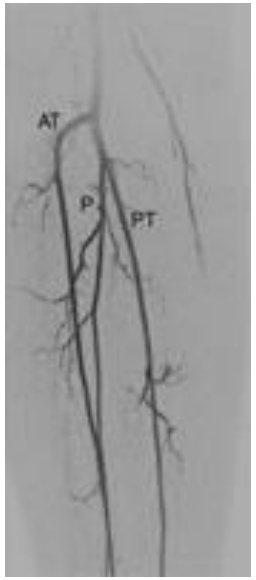

olv

Fysiopathologisch nadenken ?

- **Ernst**
  - wat als dit misloopt ?

- **Neuropathie**
  - drukontlasting ?

- **Infectie**
  - AB nodig ?
  - Voetchirurgie nodig ?

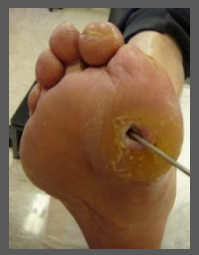

- **Arterieel vaatlijden**

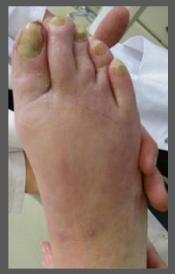

BA, vrouw 53 j

- DM1 sinds 24 j leeftijd
- spoedopname met voetwonde (natte necrose), koorts, rillingen

spoedopname

Foot attack !
Is even dringend als een hartinfarct !

Time is foot
= 'Time is heart'
= 'Time is brain'

diabetes voetteam van wacht 24/7

olv

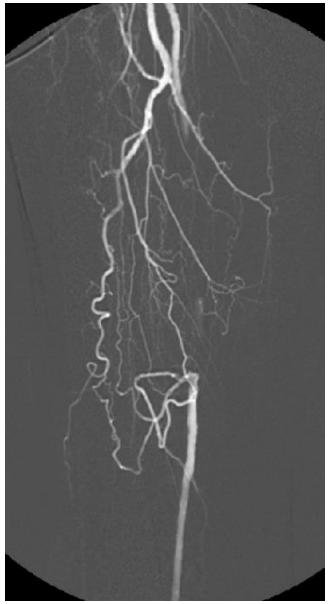

olv

Details kunnen het verschil maken !

spannend verband

olv

expertise bundelen

diabetologen

voetchirurg

diabetesvoet verpleegkundige

podologen

diabetesverpleegkundigen

secretaresse

schoenmaker

samenwerking:
- microbiologie
- radiologie
- nucleaire gen.
- dermatologie
- plastische chir.
- apotheek
- …

wondzorg specialist



vaatchirurgen

olv

hospitalisatiedienst 'diabetesvoet'

olv

Succes

Niet altijd

olv

mini-amputatie ≠ falen

Doel = gang behouden !

amputatie ≠ einde

screening

Jaarlijks voetonderzoek

- bekijken

- gevoeligheid testen

- doorbloeding controleren

olv

preventie

Kwets u niet

Goede voethygiëne

- Dagelijks wassen, goed afdrogen
- Nagels goed knippen
- Geen ‘badkamerchirurgie’
- Hydrateren met creme, niet tussen tenen (geen voetbadje)
- Goede kousen en schoenen

olv

Nagels knippen

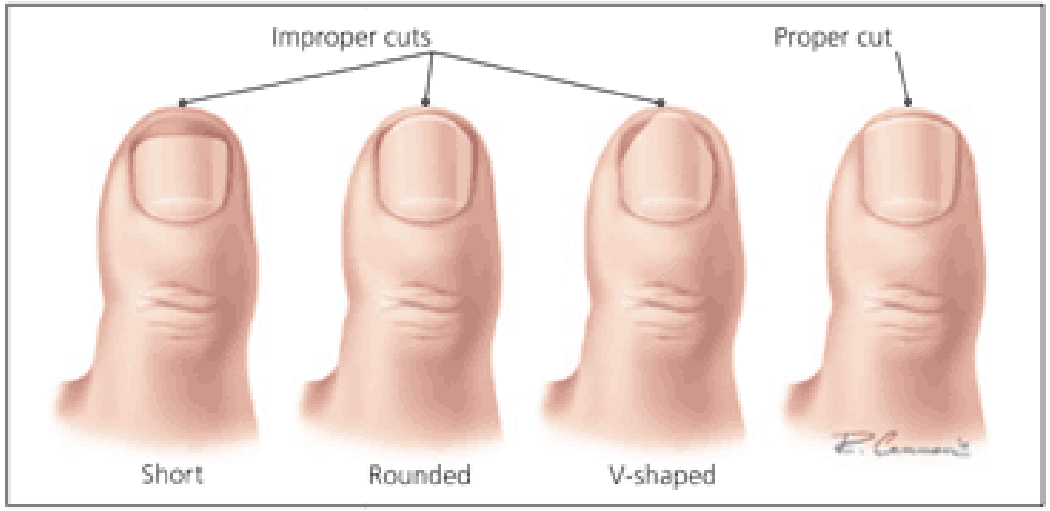

Hydratatie

Goede schoenen

- stevige hielcup (contrefort)
- sluiting thv de wreef (geen ‘mocassins’)
- voldoende ruimte voor de tenen
- geen hoge hakken (≤ 3 cm)
- stevige, schokdempende (rubberen) zool
- binnenin geen oneffenheden

olv

Buitenshuis

olv

Binnenshuis

Zo niet !

olv

Orthopedisch schoeisel op maat



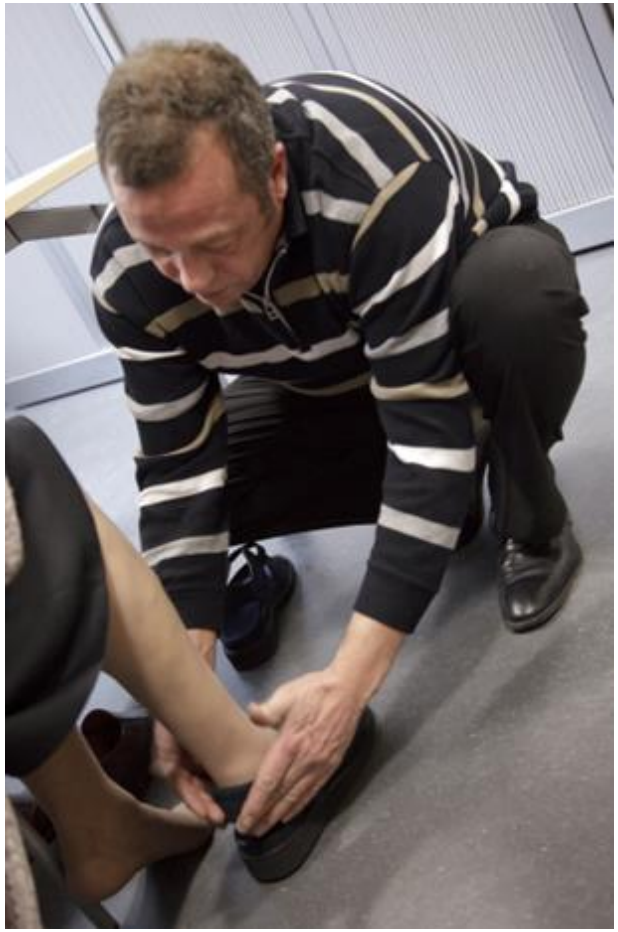

Regelmatige inspectie

- Reageren bij problemen

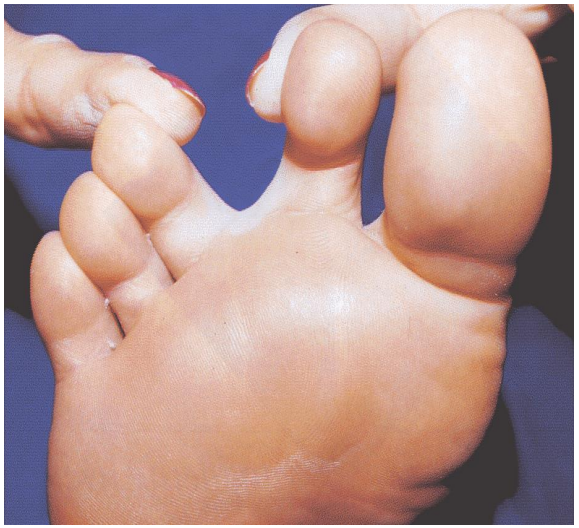

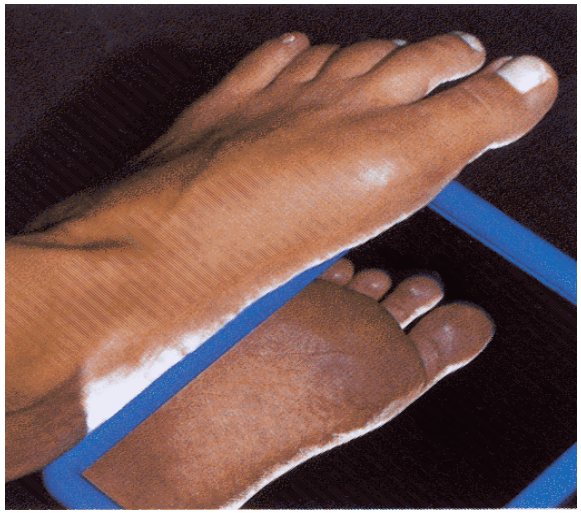

VERLOREN PIJNREFLEX VERVANGEN !

olv

Bekijk/betast ook de shoenen

olv

Schakel een podoloog in, zeker als ...

eelt

slechte doorbloeding

verre voeten

frequentie afhankelijk van probleem

olv

nationaal project

SMART-FOOT

moeilijk ‘schoenbare’ afwijkingen of amputaties voorkomen

- **S**creening: jaarlijks preventief voetonderzoek
- **M**easures preventieve maatregelen
- **A**ssessment wonde onderzoeken
  ernst beoordelen
- **R**eaction behandeling
- **T**imely referral wanneer en hoe urgent verwijzen?
  FOOT attack

olv

besluiten

Diabetesvoet

- wees alert



- denk logisch na



- durf

olv

olv