UZ GENT

UNIVERSITEIT GENT

Els Rutten
Diabeteseducator/Consulente Wondzorg
Diabetesvoetkliniek UZ Gent

Wondzorg bij diabetesvoet, de rol van de verpleegkundige

20 maart 2018
NBVN & ORPADT

UZ GENT

UNIVERSITEIT GENT

Complicaties

- Retinopathie
- Nefropathie
- Hart en vaatlijden
- Neuropathie
- Diabetes voet

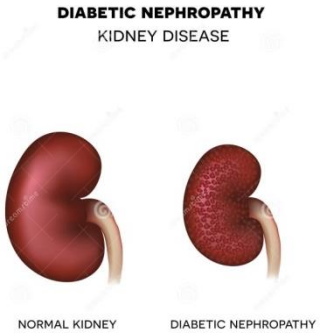

UZ GENT

UNIVERSITEIT GENT

Diabetes complicaties

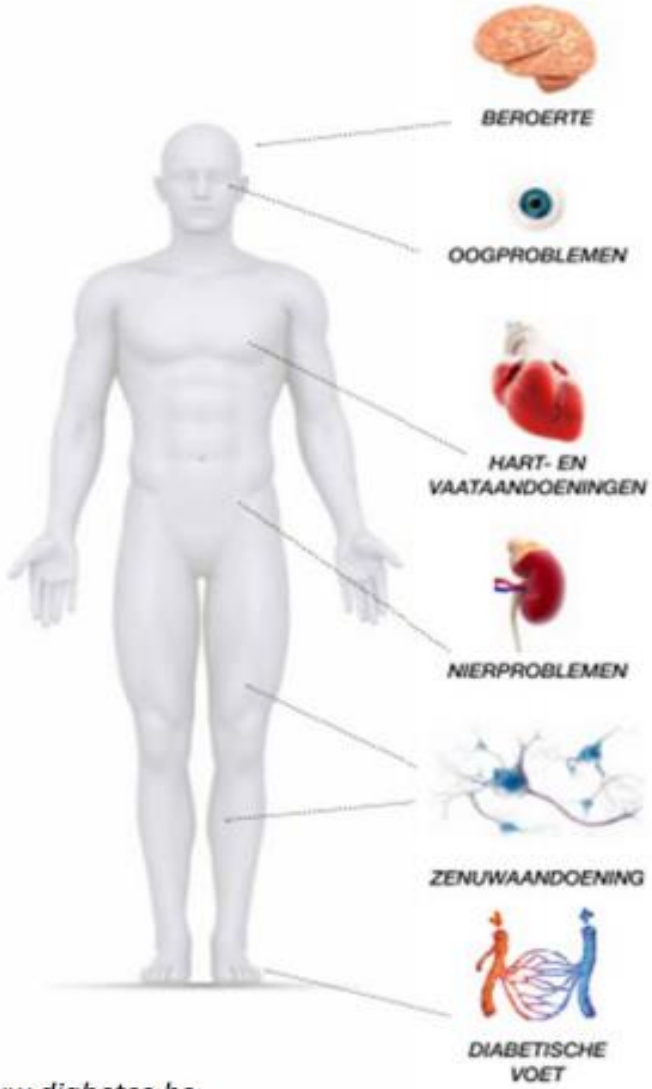

23 maal hoger risico op **blindheid**

3 tot 4 maal hoger risico op **hart- en vaataandoeningen**

1/3 van de **nierdialyses** is veroorzaakt door diabetes

60% van de **zenuwaandoeningen** zijn klinisch belangrijk

25% ontwikkelt **voetproblemen**
15 maal hoger risico op **voet-ampuatie**

www.diabetes.be

UZ GENT

UNIVERSITEIT GENT

De kost van diabetes

12% van de **wereldwijde** gezondheidsuitgaven

9% van de **Europese** gezondheidsuitgaven

7,4% van de **Belgische** gezondheidsuitgaven

België: € 5.574 – € 10.645 per persoon met diabetes / jaar

Diabetes heeft een **substantiële economische impact** op landen en op nationale gezondheidssystemen

International Diabetes Federation. IDF Diabetes Atlas, 7th edn. Brussels, Belgium: International Diabetes Federation, 2015.

UZ GENT

UNIVERSITEIT GENT

- Diabetische ulcera erg frequent
  - 1 op 6 diabetici ontwikkelen ooit voetwonde
- Grote kans op recidief
  - na 1j 44%, 3j 61%, 5 j 70%
- Risico op majeure amputatie
  - 15-25 x meer dan bij niet-diabetici
- Grote kost voor maatschappij
- Kan grotendeels voorkomen worden
- 1ste lijn vervult sleutelrol

Apelqvist J, Larsson J. Diab Metab Res Rev 2000;16:S75–S83

Kost diabetes voet in België

Kost (€)	Mutualiteit	Patient (% van tot)	totaal
Preventie	580	80 (12 %)	660
Ulcus curatief	3 600	417 (10 %)	4 017
Kleine amputatie	12 150	1 130 (11 %)	13 280
Majeure amputatie	29 000	3 240 (10 %)	32 240

Dr Van Acker, Antwerpen

UZ GENT

UNIVERSITEIT GENT

Dialysis and Foot Ulceration

- Dialysis is an independent risk factor for foot ulceration
- When compared to ESRD patients not on dialysis, 4.2x increased risk of foot ulceration
- Mortality after amputation - 290% increase in hazard for those on dialysis
- Need for foot care on dialysis units

Ndip A et al, Diabetes Care 2010;33: 878-880 and 33;1811-1816

Lavery et al, Diabetes Care 2010;33:epub August 25th.

UZ GENT

UNIVERSITEIT GENT

‘The trouble with most doctors is not that they don’t know enough – but that they do not see enough’

Dominic Corrigan

UZ GENT

UNIVERSITEIT GENT

‘Th st
do
th
en ey
do

gan

UZ GENT

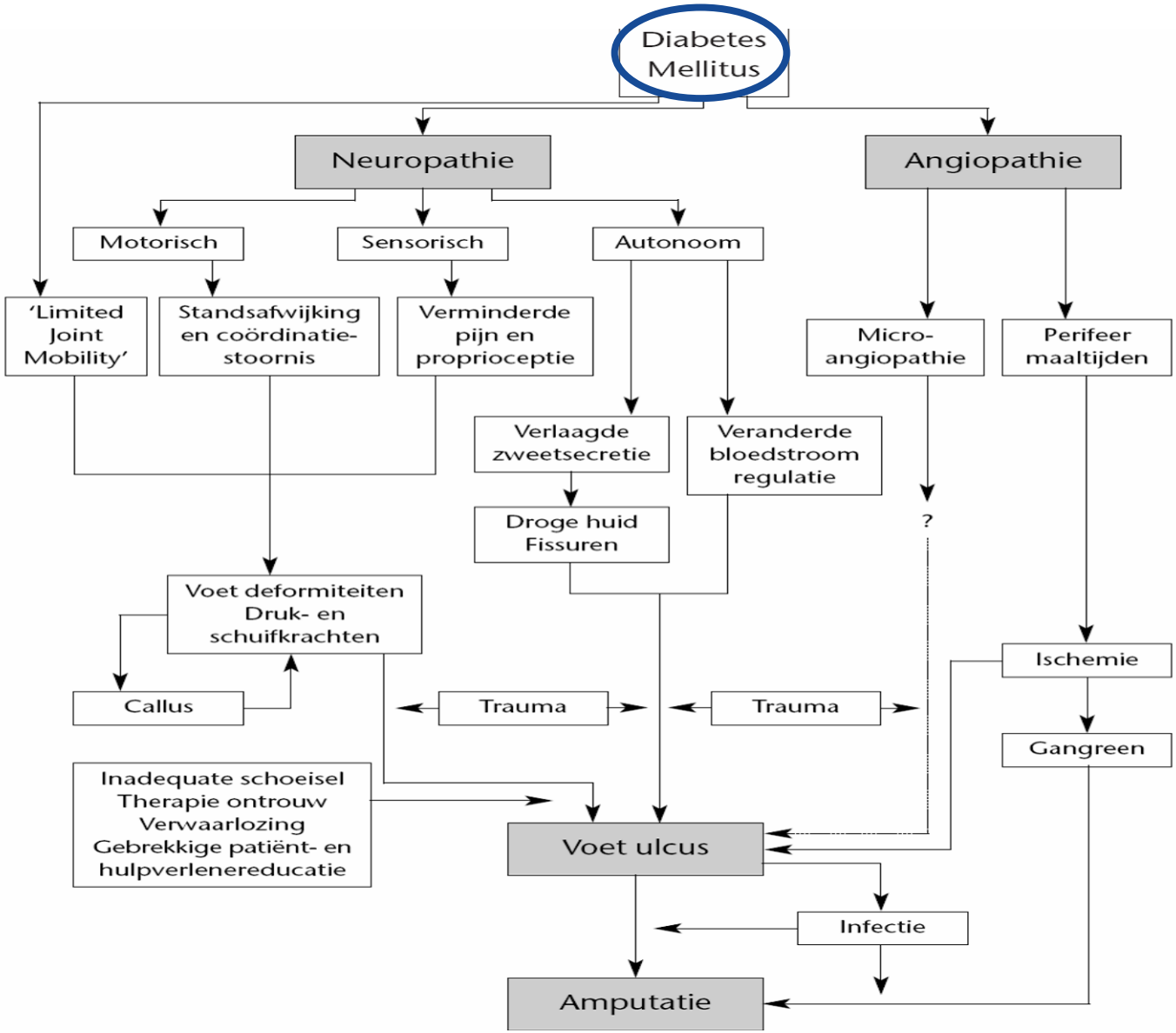



UZ GENT

UNIVERSITEIT GENT

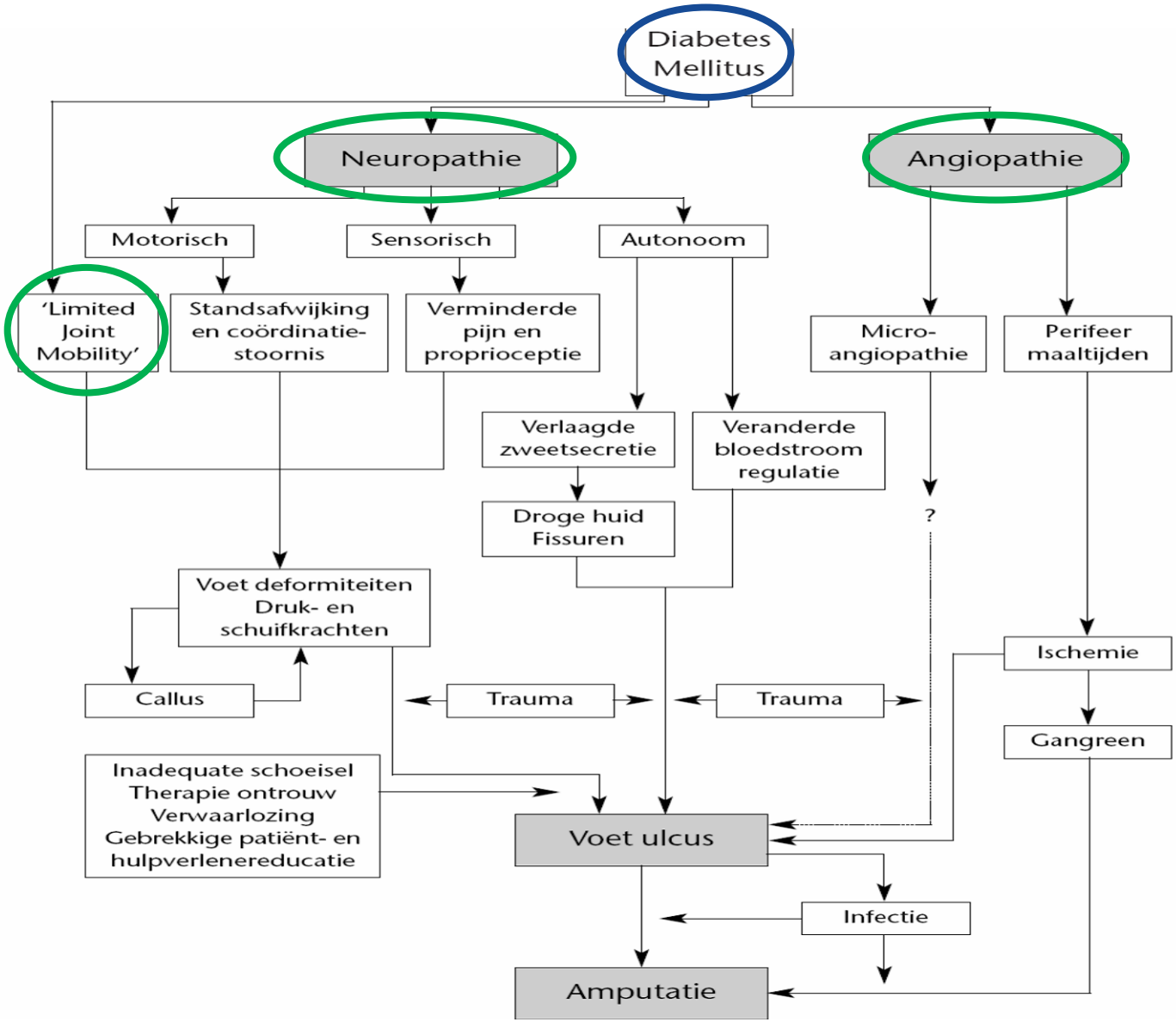



UZ GENT

UNIVERSITEIT GENT

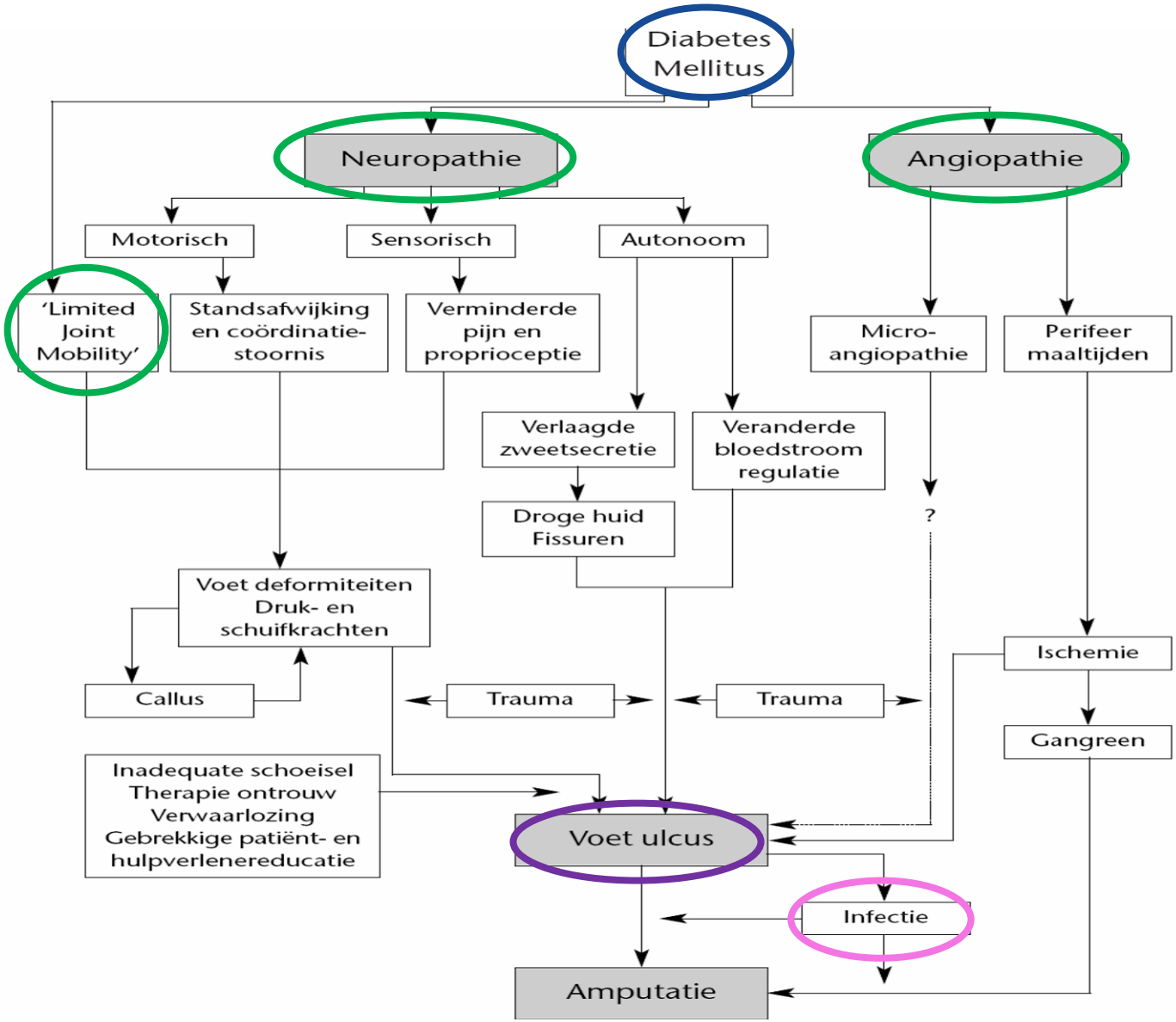



UZ GENT

UNIVERSITEIT GENT

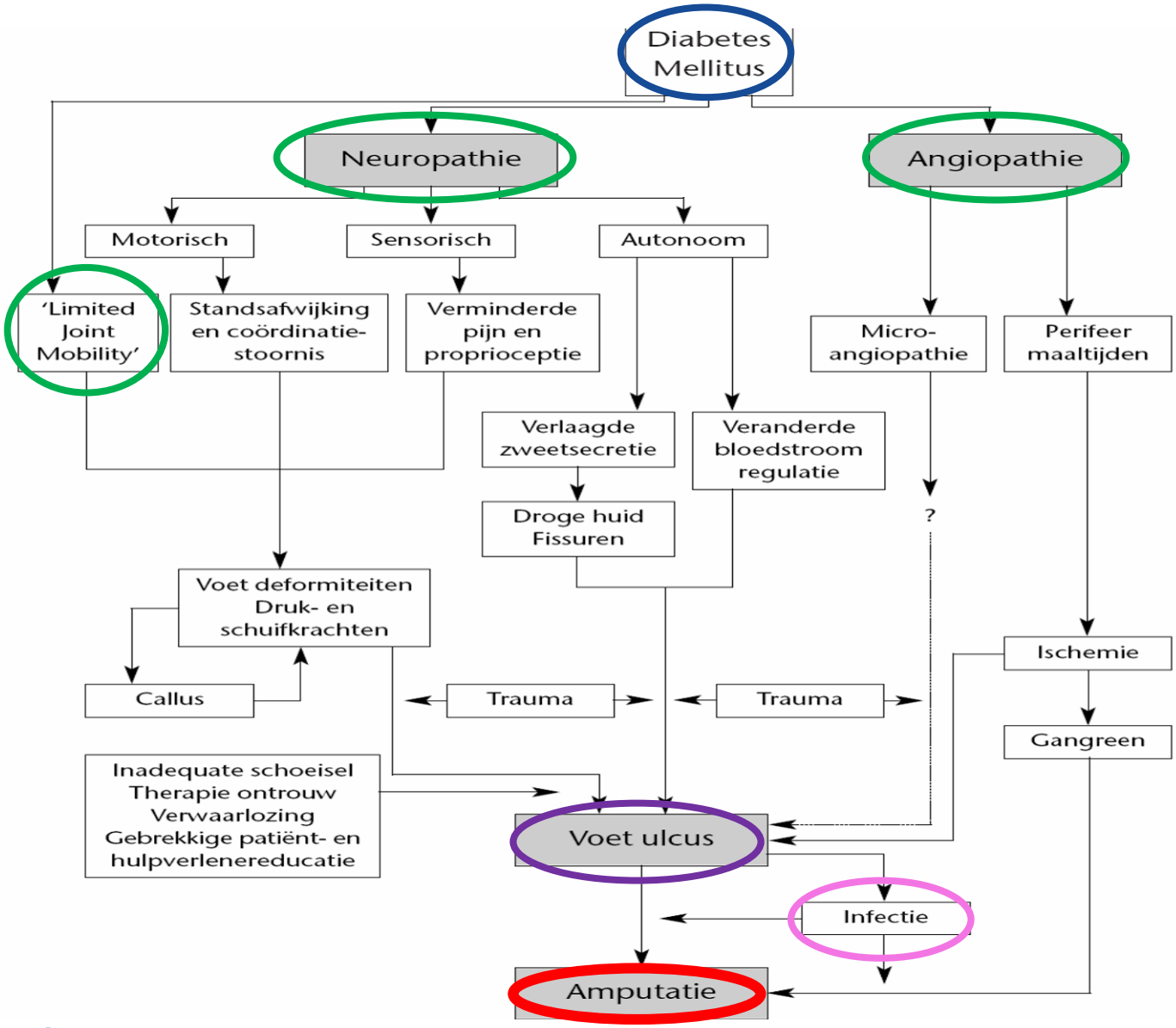



UZ GENT

UNIVERSITEIT GENT

Wondzorg bij diabetesvoet, de rol van de verpleegkundige

- Klassiek beeld van een diabetes voetwonde
  - Wonde beoordelen
  - Wonde beschrijven
  - Classificatie

- Klinische beelden:
  - op basis van statiekafwijkingen
  - op basis van verhoogde druk
  - op basis van slechte bloedvoorziening
  - op basis van verhoogde infectieneiging

- Casus

Rood: adherente necrose, infectie+, weinig/matig exsudaat, ondermijnd, botcontact

Geel: verweekte necrose, infectie+++,veel exsudaat, hyperkeratotisch

Oranje: fibrineus beslag, infectie+, geen exsudaat, droge huid

Rood: adherente necrose, infectie+, weinig/matig exsudaat, ondermijnd, botcontact

Geel: verweekte necrose, infectie+++,veel exsudaat, hyperkeratotisch

Oranje: fibrineus beslag, infectie+, geen exsudaat, droge huid

Rood: adherente necrose, infectie+, weinig/matig exsudaat, ondermijnd, botcontact

Geel: verweekte necrose, infectie+++,veel exsudaat, hyperkeratotisch

Oranje: fibrineus beslag, infectie+, geen exsudaat, droge huid

Oorzaak: arteriopathie

DM type 1
Op basis van welke complicatie kreeg patiënte een wonde?

Rood: arteriopathie
Geel: limited joint mobility
Oranje: neuropathie

DM type 1
Op basis van welke complicatie kreeg patiënte een wonde?

Rood: arteriopathie
Geel: limited joint mobility
Oranje: neuropathie ⇨ sensorische

Rood: adherente necrose, infectie++, weinig/matig exsudaat, atoon

Geel: verweekte necrose, geen infectie, weinig exsudaat

Oranje: fibrineus beslag, infectie+, veel exsudaat, ondermijnd

Rood: adherente necrose, infectie++, weinig/matig exsudaat, atoon

Geel: verweekte necrose, geen infectie, weinig exsudaat

Oranje: fibrineus beslag, infectie+, veel exsudaat, ondermijnd

Rood: adherente necrose, infectie+, weinig/matig exsudaat, atoon

Geel: verweekte necrose, infectie+++, matig exsudaat, maceratie

Oranje: fibrineus beslag, infectie+, veel exsudaat, hyperkeratotisch

Rood: adherente necrose, infectie+, weinig/matig exsudaat, atoon

Geel: verweekte necrose, infectie+++, matig exsudaat, maceratie

Oranje: fibrineus beslag, infectie+, veel exsudaat, hyperkeratotisch

Infectie:

Rood: adherente necrose, infectie+, weinig/matig exsudaat, atoon

Geel: verweekte necrose, infectie+++, matig exsudaat, maceratie

Oranje: fibrineus beslag, infectie+, veel exsudaat, hyperkeratotisch

Infectie: pseudomonas+++

Rood: adherente necrose, infectie+, weinig/matig exsudaat, atoon

Geel: fibrineus beslag, infectie+, veel exsudaat, hyperkeratotisch

Oranje: verweekte necrose, infectie+++, matig/veel exsudaat, maceratie

Rood: adherente necrose, infectie+, weinig/matig exsudaat, atoon

Geel: fibrineus beslag, infectie+, veel exsudaat, hyperkeratotisch

Oranje: verweekte necrose, infectie+++, matig/veel exsudaat, maceratie

Klinisch beeld van een diabetesvoet

- Diabetes voetwonde
  - Necrose
  - Infectie/inflammatie
  - Vochtproductie
  - Wondranden
  - Afmetingen
  - Diepte

T = tissue
I = infection
M = moisture
E = edge

Klinisch beeld van de diabetesvoet

- Diabetes voetwonde: TIME
  - T = tissue
    - Adherente necrose
    - Verweekte necrose
    - Fibrineus beslag
    - Beperkt beslag
    - Kleur: rood, geel, zwart, bruin, groen
  - I = infection
    - Rubor
    - Calor
    - Dolor
    - Tumor
    - Functio laesie
  - M = moisture
    - Geen exsudaat
    - Weinig exsudaat
    - Matig exsudaat
    - Veel exsudaat
  - E = edge
    - Atoon
    - Gemacereerd
    - Hyperkeratotisch
    - Ondermijnd
    - Oppervlakkig
    - Diep
    - Hypergranulatie

Afmetingen en diepte van de wonde

Het meten van de wonde

Het peilen van de wonde

Wondomgeving

- Roodheid
- Schilfering
- Eczeem
- Huiddefecten door kleefverband

Diabetesvoet: classificatie

- Wagner-Meggitclassificatie: Wagner 0-5

53,6% Graad 1	14,4% Graad 2	17,2% Graad 3	12,5 % Graad 4	0,6% Graad 5
een oppervlakkig ulcus, meestal op de kop van de eerste metatarsaal	diep ulcus, geen betrokkenheid van het bot	abces, met betrokkenheid van het bot	plaatselijk gangreen vb. tenen, hiel	gangreen van de hele voet

Wagner-classificatie: indeling van diabetische voet-ulcera.

Tabel 4.2 : De Wagner-Meggit classificatie

Diabetesvoet: classificatie

- Pedis-classificatie:
  - Perfusion
  - Extent
  - Depth
  - Infection
  - Sensation

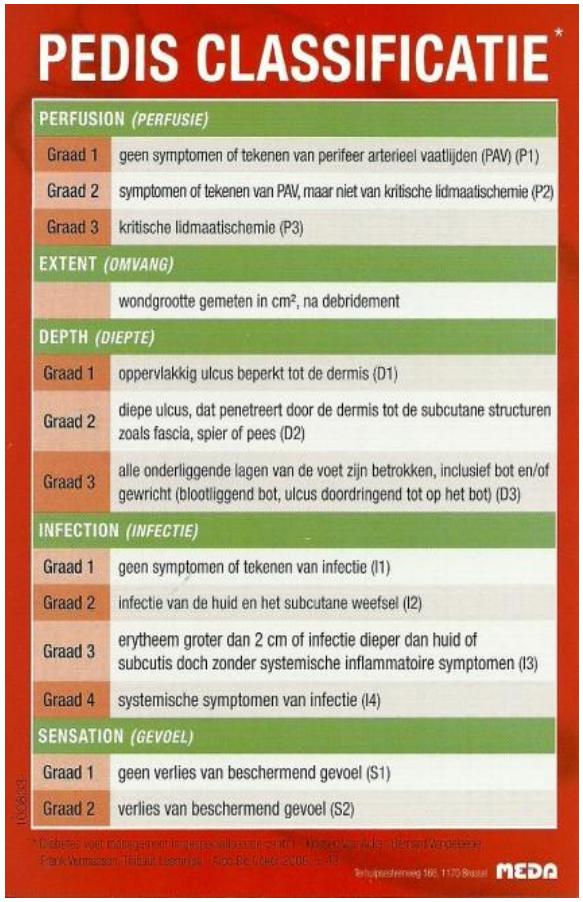

PEDIS CLASSIFICATIE*

PERFUSION *(PERFUSIE)*	
Graad 1	geen symptomen of tekenen van perifeer arterieel vaatlijden (PAV) (P1)
Graad 2	symptomen of tekenen van PAV, maar niet van kritische lidmaatischemie (P2)
Graad 3	kritische lidmaatischemie (P3)
EXTENT *(OMVANG)*	
	wondgrootte gemeten in cm², na debridement
DEPTH *(DIEPTE)*	
Graad 1	oppervlakkig ulcus beperkt tot de dermis (D1)
Graad 2	diepe ulcus, dat penetreert door de dermis tot de subcutane structuren zoals fascia, spier of pees (D2)
Graad 3	alle onderliggende lagen van de voet zijn betrokken, inclusief bot en/of gewricht (blootliggend bot, ulcus doordringend tot op het bot) (D3)
INFECTION *(INFECTIE)*	
Graad 1	geen symptomen of tekenen van infectie (I1)
Graad 2	infectie van de huid en het subcutane weefsel (I2)
Graad 3	erytheem groter dan 2 cm of infectie dieper dan huid of subcutis doch zonder systemische inflammatoire symptomen (I3)
Graad 4	systemische symptomen van infectie (I4)
SENSATION *(GEVOEL)*	
Graad 1	geen verlies van beschermend gevoel (S1)
Graad 2	verlies van beschermend gevoel (S2)

MEDA

Kissing ulcus

Worstteen

Charcot

Charcot

Perifere neuropathie

Screening Diabetesvoet	
Schoenen	Te groot/te klein
	Brede voorvoet
	Vreemde voorwerpen
	Geen hoge hakken
	Stevige zool
	Aanwezigheid van steunzool
	Aanwezigheid van ontlastingsschoen
	Aanwezigheid van diabetic walker
	Aanwezigheid van orthopedische schoenen
Kousen	Aanwezigheid van naden
	Afsnoerende kousen
Huid	Huidtype: droge huid
	Huidtype: schilferige huid
	Huidtype: eczemateuze huid
	Huidtype: schimmelvorming
	Huidtype: oedemateus
	Aanwezigheid van eelt
	Aanwezigheid van kloven
	Aanwezigheid van clavi
	Aanwezigheid van wratten
	Aanwezigheid van blaren
	Aanwezigheid van maceratie
Nagels	Onverzorgde nagels
	Ingegroeide nagels
	Aanwezigheid van kalknagels
	Aanwezigheid van schimmmelnagels
Voeten: standafwijking/deformaties	Hamertenen/klauwtenen
	Hallux valgus
	Amputaties: welke?
	Charcot/doorzakking van de voet
Voeten: neuropathie	Monofilament: 0/6-1/6-2/6-3/6-4/6-5/6-6/6
	Pijnloze neuropathie
	Chronisch pijnlijke neuropathie
	Offloading: welke?
Voeten: arteriopathie	Kleur: wit (geheven)
	Kleur: rood/blauw (afhangend)
	Wintertenen (perniones)
	Afwezigheid van art tib posterior li
	Afwezigheid van art tib posterior re
	Afwezigheid van art dorsalis pedis li
	Afwezigheid van art dorsalis pedis re
	Subkritische ischemie
	Kritische ischemie
Voeten: LJM	Verminderde gewrichtsbeweeglijkheid
Voeten: wonden: Wagnerclassificatie	Graad 0: geen ulcus, maar hoog risico voet
	Graad 1: oppervlakkig ulcus
	Graad 2: diep ulcus, geen botcontact
	Graad 3: diep ulcus met botcontact
	Graad 4: gedeeltelijk gangreen (tenen, hiel)
	Graad 5: gangreen van de hele voet
Voeten: locatie van de wonde	Li
	Re
	foto IKED-voet invoegen
Voeten: wonden: oppervlakte	< 1cm2
	1-3cm2
	> 3cm2
Voeten: infectie	Rubor
	Calor
	Dolor
	Tumor
	Slechtruikende wonde
	Exsudaat
	Systemische infectieverschijnselen: koorts, …

TIME: WHAT'S IN A NAME?!

- **Vele casestudies en kleine vergelijkende studies zijn beschikbaar**
- **Geen grote RCT's of reviews**

Strohal et Al. EWMA document: debridement. An updated overview and clarification of the principle of debridement. Journal of Woundcare, 22 (1): EWMA document 2013.

www.ewma.org

- **Doelstellingen: wondbedpreparatie:**
  - Optimaliseren van het wondbed
  - Corrigeren van de abnormaliteiten die de normale wondheling in de weg staan (bijv. necrose, fibrineus beslag, bacteriële load)
  - Faciliteren van het normale endogene wondhelingsproces/andere therapeutische middelen mogelijk maken

- **TIME! ⇨ Wondverbanden kiezen, neem er TIME voor!**
  - Gepaste systemische behandeling (vb: AB)
  - Gepaste ondersteunende behandeling (vb: offloading, optimalisatie vascularisatie, …)

International Wounds Journal, Ligestri Claudio, Bo Filippo, 2007

Diabetes voetwonde

- **Reinigen**
  - Wat TIME ook zegt, **reinigen** van de wonde is de essentie bij elke wondverzorging!
  - Verwijderen van losliggend dood materiaal, mechanisch verwijderen van bloedkorsten, fibrine en bacteriën
  - Verlagen van de bacteriële load
  - Een wondbodem creëren waar uw zalf/verband, eventueel antisepticum, maximaal op kan inwerken

Diabetes voetwonde

Reinigen en ontsmetten

Reinigen	Ontsmetten
NaCl 0,9%	Povidone-iodine (PVP): vb: Isobetadine 10%®, Braunol 7.5%®
Kraantjeswater	Biguaniden: Chloorhexidine 0.05% (vb: Hibidil®), 0.2%, 0.5%, 2%
Flamirins®	(Chloorderivaten: chloramine 0.5%)
Flamiclens®	Azijnzuur 1%
Prontosan®	
Isobetadinezeep®	
Debrisoft®	

Ontsmetten: onverenigbaarheden

Ontsmettingsmiddel	Onverenigbaar met
Chloramine-oplossing	Zuurstofwater, Alcohol en joodverbindingen
Zuurstofwater	Chloramine-oplossing en joodverbindingen
Chloorhexidine	Anionen (gewone zeep), joodverbindingen
HAC	Anionen, joodverbindingen en chloramine
PVP-I	Chloorhexidine
Joodalcohol	Chloorhexidine

Diabetes voetwonde

		Tissue	Infection	Moisture	Edge
Hydrogel	Purilon® Intrasitegel® Prontosan Wondgel®	Autolytic debridement		Rehydration	Granulation
Sugar pasta	Flower sugar + Isobetadine demicum®	Osmotic debridement	Antibacterial	Absorption	Granulation Epithelialization
Honey	Activon® L-Mesitran® Revamil®	Osmotic debridement	Antibacterial	Absorption	Granulation Epithelialization
Collagenase ointment	Iruxol® Novuxol®	Enzymatic debridement			
Foam dressing	Biatain® Mepilex®			Absorption	Protective Granulation Epithelialization
Hydrofiber	Aquacel® Exufiber®			Absorption	Granulation Epithelialization
Silver dressing	Aquacel Ag® Mepilex Ag® Biatain Ag®		Antibacterial	Moisturizing Absorption	Granulation Epithelialization
Silver alginate pasta	Askina Calgitrol®		Antibacterial	Rehydration	Granulation Epithelialization
Hydrogel with alginate	Flaminal hydro® Flaminal forte®	Enzymatic debridement	Limited antibacterial: biofilm	Absorption	Granulation Epithelialization
Alginates	Kaltostat® Biatain alginaat® Tegaderm alginate®			Absorption	Granulation Epithelialization
Povidone-iodine	Isobetadinegel® Braunoltulle ®		Antibacterial		Granulation

Diabetes voetwonde

- Minimum 2 weken behandelen met hetzelfde verband

BOX 3: Common topical antimicrobial agents that may be considered for use as an adjunctive therapy for diabetic foot infections*

- Silver — dressings containing silver (elemental, inorganic compound or organic complex) or silver sulphadiazine cream/ dressings
- Polyhexamethylene biguanide (PHMB) — solution, gel or impregnated dressings
- Iodine — povidone iodine (impregnated dressing) or cadexomer iodine (ointment, beads or impregnated dressings)
- Medical-grade honey — gel, ointment or impregnated dressings

*NB: Topical antimicrobial agents should not be used alone in those with clinical signs of infection

Best practice guidelines : wound management in diabetic foot ulcers (wounds international 2013)

Diabetes voetwonde

- **Hoe een diabetes voetwonde verzorgen?**

Is er plaats voor Fucidin® in de behandeling van wonden?

- **NEEN**
- **Eventueel als 2de keuze na antiseptica, zilver, suiker en honing…**

Diabetes voetwonde

- **Hoe een diabetes voetwonde verzorgen?**

Is er plaats voor Bactroban® in de behandeling van wonden?

- **NEEN**
- **Bactroban: enkel voorbehouden voor de dekolonisatie van neusdragerschap van MRSA**

Diabetes voetwonde

- **Hoe een diabetes voetwonde verzorgen? Bedekkende verbanden**
  - **Beter om met non-woven kompressen ipv. gaaskompressen om af te dekken**

  - **Indien inkleving bij non-woven compressen?**

    ⇨ geïmpregneerd vetverband (Jelonet®, Cuticell classic®)
    ⇨ niet inklevende verbanden zijn af te raden

Not debriding a wound, not referring a patient to specialist staff for debridement, or choosing the wrong method of debridement, can cause rapid deterioration with potentially devastating consequences.

Wondzorg bij diabetesvoet, de rol van de verpleegkundige

- Klassiek beeld van een diabetes voetwonde
  - Wonde beoordelen
  - Wonde beschrijven
  - Classificatie

- Klinische beelden:
  - op basis van statiekafwijkingen
  - op basis van verhoogde druk
  - op basis van slechte bloedvoorziening
  - op basis van verhoogde infectieneiging

- Casus

- **Welke voetproblemen kunnen er ontstaan bij mensen met diabetes?**

Diabetes Voet

- **Klinische beelden op basis van statiekafwijkingen**
  - **Hallux Abducto valgus**
  - **Hamertenen/klauwtenen**
- Klinische beelden op basis van verhoogde druk
  - Eelt/kloven
  - Likdoorn
  - Blaren
- Klinische beelden op basis van slechte bloedvoorziening
  - Perniones (wintertenen)
  - Kalknagels
- Klinische beelden op basis van verhoogde infectieneiging
  - Infectie: osteomyelitis
  - Schimmel infecties
  - Wratten
  - Ingegroeide teennagel

Hallux valgus

Hallux valgus

- **Door de schuine stand van de grote teen wordt de metatarsaal naar de andere voet toe geduwd → bunion**
- **Door wrijving van de schoen ⇨ rubor, dolor, calor, tumor ⇨ slijmbeursontsteking = bursitis**
- **Door blijvende druk → ontstaan van eelt, clavus, wonde**

Hallux valgus

- **Oorzaak:**
  - **Erfelijke factor**
  - **Motorische neuropathie**
  - **Dragen van hoge hakken of smalle spitse schoenen**

- **Aanpak: advies/educatie**
  - **Afhankelijk vd ernst**
  - **Viltherapie**
  - **Steunzolen**
  - **Verwijderen eelt**
  - **Aangepast schoeisel**
  - **Uitknobbelen van schoen**
  - **Operatie**

Kim, M., Yi, C., Weon, J., Cynn, H., Jung, D., & Kwon, O. (2015). Effect of toe-spread-out exercise on hallux valgus angle and cross-sectional area of abductor hallucis muscle in subjects with hallux valgus. *Journal of Physical Therapy Science, 27*(4), 1019-1022

Hamerteen/Klauwteen

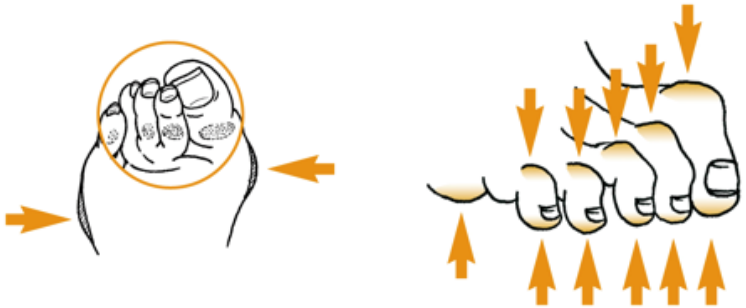

Hamerteen/Klauwteen

- **Oorzaak:**
  - **Motorische neuropathie**
  - **Door blijvende druk → ontstaan van eelt, clavus, wonde**

- **Aanpak:**
  - **Schoenadvies**
  - **Verwijderen van likdoorns**
  - **Vilttherapie**
  - **Silicone orthese**
  - **Wondzorg**
  - **Operatieve ingreep**

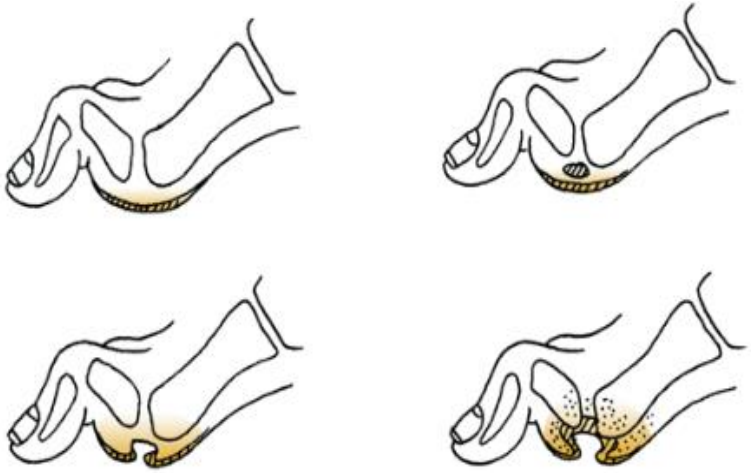

Diabetes Voet

- Klinische beelden op basis van statiekafwijkingen
  - Hallux Abducto valgus
  - Hamertenen/klauwtenen
- **Klinische beelden op basis van verhoogde druk**
  - **Eelt/kloven**
  - **Likdoorn**
  - **Blaren**
- Klinische beelden op basis van slechte bloedvoorziening
  - Perniones (wintertenen)
  - Kalknagels
- Klinische beelden op basis van verhoogde infectieneiging
  - Infectie: osteomyelitis
  - Schimmel infecties
  - Wratten
  - Ingegroeide teennagel

Eelt

Eelt

- **Oorzaak:**
  - **Motorische neuropathie**
  - **Onaangepast schoeisel**
  - **Teen- of voetafwijking**
  - **Druk van binnenuit: overgewicht, doorzakking voorvoet, hielspoor**
  - **Magere voeten**
  - **Aftakeling van het bloedvatensysteem**
  - **Geen hydratatie**
  - ⇨ **Altijd druk EN wrijvingsfactor!!!**

- **Aanpak:**
  - **Educatie**
  - **Pathologische eelt is = hyperkeratose ⇨ verwijderen van eelt door podoloog**
  - **Hydratatie: crèmes op basis van ureum**

Eelt

Ped Egg

Eucerin
CRÈME PIEDS
RÉPARATRICE
HERSTELLENDE
VOETCRÈME
10% UREA

dermatologically tested
3 % Urea
For use on dry skin
5 % Urea
For use on dry and scaly skin areas – suitable for patients with diabetes
10 % Urea
For use on extremely dry, rough and cracked skin – suitable for patients with diabetes
Cutimed
All three formulations are well suited for use with compression stockings.

Eelt

- **Aanpak: Hardnekkige hyperkeratose**

Eelt

- **Aanpak: Hardnekkige hyperkeratose**

Kloven

Kloven

- **Oorzaken:**
  - **Autonome neuropathie**
  - **Maceratie**
  - **Uitermate verdroging van de huid**

- **Aanpak:**
  - **Educatie**
  - **Verwijderen van de harde eeltranden door de podoloog**
  - **Wondzorg: gevaar voor infectie!**
  - **Hydratatie: crèmes op basis van ureum**

Voor de behandeling | Na de behandeling

Kloven

- **Aanpak: Behandeling bij verweking tussen de tenen**
  - **Wassen met Isobetadinezeep (2-3x/week)**
  - **Voldoende spoelen met water**
  - **Goed drogen tussen de tenen**
  - **Schimmelvorming? Ev Daktarinspray® aanbrengen**
  - **Wondzorg**

Likdoorn

Likdoorn
Weke likdoorn

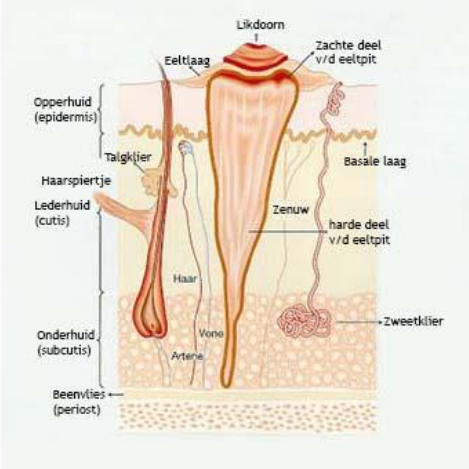
Likdoorn
Eeltlaag
Zachte deel v/d eeltpit
Opperhuid (epidermis)
Talgklier
Basale laag
Haarspiertje
Lederhuid (cutis)
Zenuw
harde deel v/d eeltpit
Haar
Zweetklier
Onderhuid (subcutis)
Vene
Arterie
Beenvlies (periost)

Likdoorn

- **Soorten:**
  - **Harde likdoorn**
  - **Weke likdoorn:** tussen de tenen
  - **Neuro-vasculaire likdoorn:** reeds lang aanwezig, bloedvaatjes zichtbaar
  - **Zaadlikdoorn:** kleine harde graankorreltjes, zonder omliggend eelt, liggen eerder op de huid, verspreid over voetzool en hiel, niet pijnlijk

Likdoorn

- **Meest voorkomende plaatsen:**
  - **Op de hamer- of klauwteen**
  - **Metatarsalen**
  - **Buitenkant kleine teen**
  - **Tussen de tenen**
- **Aanpak:**
  - **Vakkundig laten wegsnijden door een podoloog**
  - **Drukvrij leggen**
  - **Educatie**

Blaren

Blaren

- **Oorzaak:**
  - **Sensorische neuropathie**
  - **Wrijving**
  - **Druk**

- **Aanpak:**
  - **Rood: Blaren open prikken**
  - **Oranje: Blaren niet open prikken**

Blaren

- **Oorzaak:**
  - **Sensorische neuropathie**
  - **Wrijving**
  - **Druk**

- **Aanpak: Blaren open prikken**
  - **De blaar openen met een steriele naald**
  - **Het vocht er voorzichtig uitduwen**
  - **De wonde ontsmetten met Isobetadine dermicum® of ander antisepticum**
  - **Aanbrengen van wondverband**

Diabetes Voet

- Klinische beelden op basis van statiekafwijkingen
  - Hallux Abducto valgus
  - Hamertenen/klauwtenen
- Klinische beelden op basis van verhoogde druk
  - Eelt/kloven
  - Likdoorn
  - Blaren
- **Klinische beelden op basis van slechte bloedvoorziening**
  - **Perniones (wintertenen)**
  - **Kalknagels**
- Klinische beelden op basis van verhoogde infectieneiging
  - Infectie: osteomyelitis
  - Schimmel infecties
  - Wratten
  - Ingegroeide teennagel

Wintervoeten

Wintervoeten

- **Oorzaak:**
  - **Verstoring in de bloedsomloop**
  - **De winterkoude vernauwen de bloedvaten → extremiteiten minder goed doorbloed**
  - **Rode gezwollen plekken**
  - **Pijnlijk, bij warmte → jeuk**
  - **In ernstige gevallen → blaren, kloven en ulcera**
- **Aanpak:**
  - **Vermijd hevige koude, zorg voor warme kousen, pantoffels of schoenen**
  - **Voorzie in warme vloerbekleding**
  - **Wisselbaden met afwisselend warme en koude baden zijn nuttig om de bloedvaten te laten wennen aan temperatuursveranderingen (3min/30sec)**
  - **Medicatie: Adalat®**

Kalknagel

Kalknagel

- **Oorzaak:**
  - **Bepaalde huidziekten met overdreven verhoorning**
  - **Trauma (= klap of stoot)**
  - **Indien een kalknagel niet goed geknipt wordt zal hij door druk van de schoen verkeerd groeien**
  - **Hormonale storing: bijv. bij menopauze**
  - **Metabole stoornis: bijv. bij diabetes**
  - **Slechte bloedsomloop**

- **Aanpak:**
  - **Podoloog verdikking met de frees laten afvlakken → om gevolgen van de druk te voorkomen**
  - **Gevolg ⇨ loslating van de nagel**
  - **Onder de losgelaten nagel ⇨ makkelijk schimmels en andere microben**

Diabetes Voet

- Klinische beelden op basis van statiekafwijkingen
  - Hallux Abducto valgus
  - Hamertenen/klauwtenen
- Klinische beelden op basis van verhoogde druk
  - Eelt/kloven
  - Likdoorn
  - Blaren
- Klinische beelden op basis van slechte bloedvoorziening
  - Perniones (wintertenen)
  - Kalknagels
- **Klinische beelden op basis van verhoogde infectieneiging**
  - **Infectie: osteomyelitis**
  - **Schimmel infecties**
  - **Wratten**
  - **Ingegroeide teennagel**

Infectie

Infectie

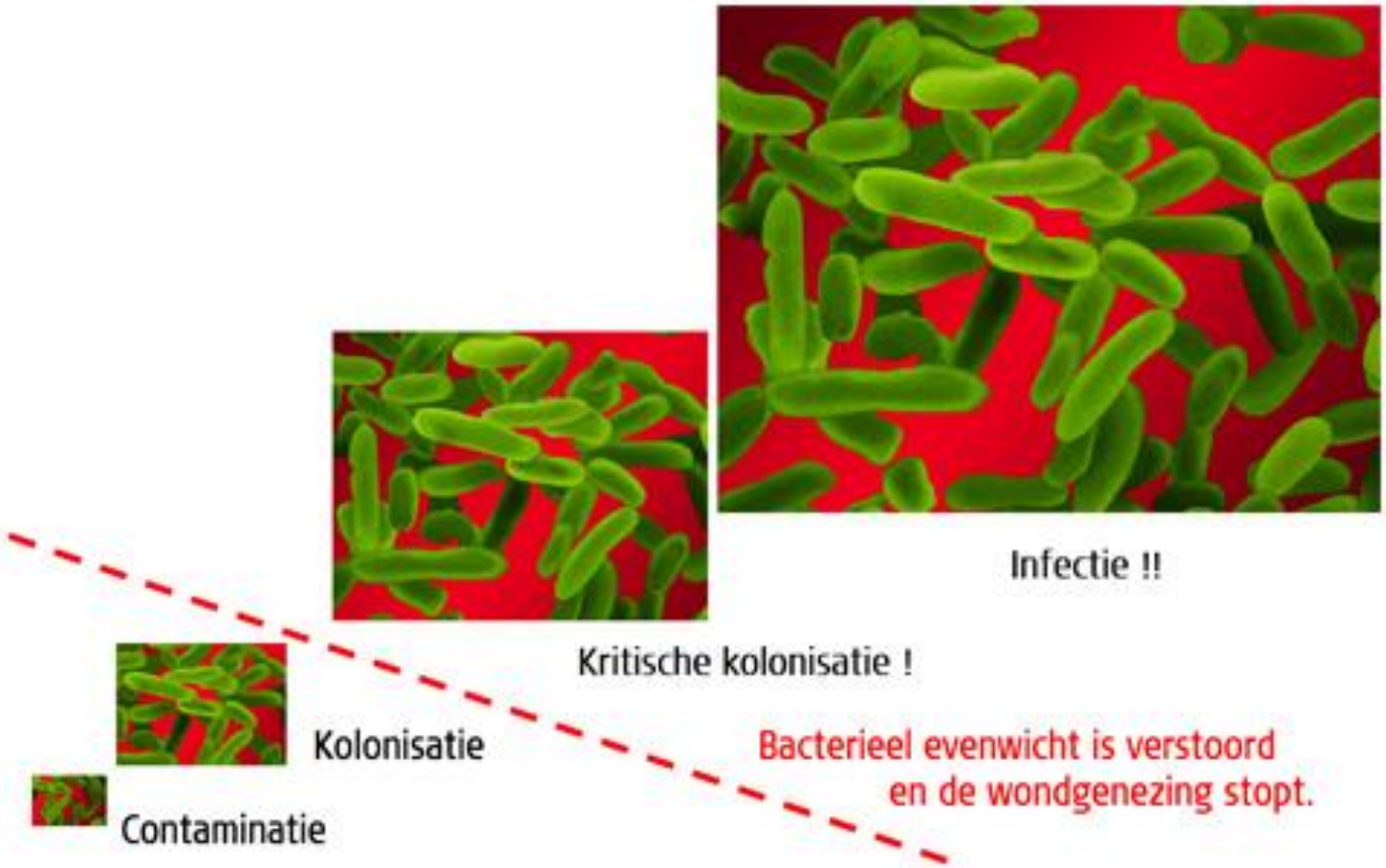
Infectie !!
Kritische kolonisatie !
Kolonisatie
Contaminatie
Bacterieel evenwicht is verstoord
en de wondgenezing stopt.

Infectie

- **Kritische kolonisatie**
  - **micro-organismen aanwezig, vermenigvuldigen zich**
  - **geen infectieverschijnselen**
  - **vrijgave van toxines**
  - **vertraagde wondheling**
  - **toegenomen: gevoeligheid, pijn, exsudatie, geur**
  - **verandering van kleur van de wondbodem: bv. groenig**
  - **helrood, makkelijk bloedend**
  - **reinigen + ontsmetten**

- **Infectie**
  - **micro-organismen dringen het gezonde weefsel binnen en breiden uit**
  - **symptomen: roodheid, koorts, lokale warmte, oedeem, pijn, slechte geur, pus, exsudaat++**
  - **wonde geneest niet!**
  - **bestrijden van micro-organismen**
  - **reinigen + ontsmetten**

Infectie

- **Aanpak:**
  - **Diepe wondkweek**
  - **RX**
  - **MRI**
  - **Wondzorg**
  - **AB**
  - **Bij osteomyelitis: gecombineerde medisch-heelkundige behandeling**
  - **Bij diepe infectie: heelkundig debridement**
  - **Amputatie**

Schimmel

Schimmel

- **Oorzaak:**
  - **Verminderde weerstand van de huid: tijdens of na een ziekteperiode**
  - **Voetschimmel: frequenter bij diabetes**
  - **Te regelmatig wassen en veelvuldig gebruik van zeep: verstoort de PH-waarde van de huid**

  ⇨ Jeuk en een onaangename geur

- **Aanpak:**
  - **Wassen met Isobetadinezeep**
  - **Voldoende spoelen met water**
  - **Goed drogen tussen de tenen**
  - **Aanbrengen van Isobetadine dermicum of een schimmelwerende spray (liever geen crème), zeker niet tussen de tenen**
  - **Indien kloof → gevaar voor infectie!**

Schimmelnagel

Schimmelnagel

- **Oorzaak:**
  - **Te veel zeep (natuurlijke beschermlaag lost op)**
  - **Vochtige huid (slecht afdrogen)**
  - **Slechte voethygiëne**
  - **Verminderde weerstand**
  - **Huidschimmelinfectie wordt soms schimmelnagel**
  - **Beschadigde nagel**
  - **Gestoorde nagelgroei door de leeftijd**

- **Aanpak:**
  - **Dermatoloog: zowel een orale als een nagelbedbehandeling met antimycotica is aan te raden (kweek)**
  - **Afvlakken van de nagel door de podoloog**
  - **Desinfecteren en behandelen met antimycoticum-tinctuur**
  - **Duurt maanden, soms jaren**
  - **⚠ Genezing hangt af van een goede bloeddoorstroming → bij oudere mensen en diabetespatiënten is dit moeilijker**

Wratten

Wratten

Wratten

- **Oorzaak:**
  - **Virale infectie: besmetting met het humane papillomavirus**
  - **Is besmettelijk:**
    - **vooral bij kinderen**
    - **bij patiënten met verminderde afweer: bijv bij diabetes**
    - **zeer hardnekkig bij immuungedeprimeerde patiënten**

- **Aanpak:**
  - **Keratolytische preparaten:**
    - **Producten op basis van salicylzuur en/of melkzuur**
    - **Magistraal of specialiteit**
  - **Cryotherapie**
    - **Vloeibare stikstof**
  - **Enkel bij hardnekkige wratten:**
    - **Laser**
    - **Bleomycine intralesioneel**
    - **Systemische vitamine A zuur derivaten**

Wratten

- **Oorzaak:**
  - **Virale infectie: besmetting met het humane papillomavirus**
  - **Is besmettelijk:**
    - **vooral bij kinderen**
    - **bij patiënten met verminderde afweer: bijv bij diabetes**
    - **zeer hardnekkig bij immuungedeprimeerde patiënten**

- **Aanpak:**
  - **Keratolytische preparaten:**
    - **Producten op basis van salicylzuur en/of melkzuur**
    - **Magistraal of specialiteit**
  - **Cryotherapie**
    - **Vloeibare stikstof**
  - **Enkel bij hardnekkige wratten:**
    - **Laser**
    - **Bleomycine intralesioneel**
    - **Systemische vitamine A zuur derivaten**

BIJ NIET-DIABETES PATIENTEN

Wratten

- **Aanpak bij diabetespatiënten: conservatief**
  - **Keratolytische preparaten:**
    - **Duofilm®**
    - **Aporil®**
    - **Xerial 50®**

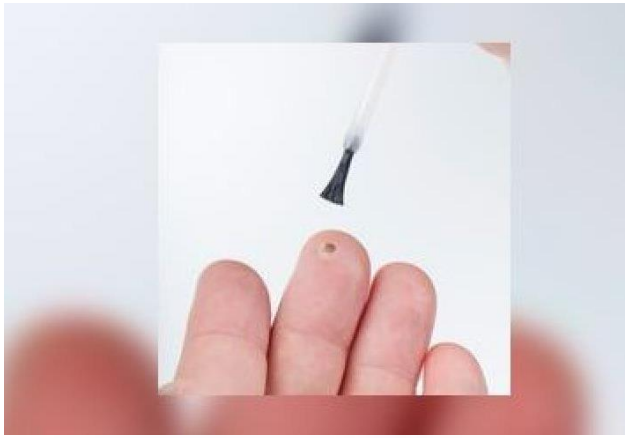

Ingegroeide nagel

Ingegroeide nagel

- **Oorzaak:**
  - **Verweekte huid: Door overmatig zweten of te vaak een heet voetbad: kan de nagelpunt sneller ingroeien**
  - **Laterale/dorsale druk: Door te smalle schoenen of strakke kousen is de dorsale druk groter en wordt de rand van de teennagel dieper in de sulcus gedrukt**
  - **Abnormale belasting: hallux valgus**
  - **Verkeerde knipwijze: te kort en te hoekig geknipt**
  - **Verhoogd infectie-risico: bijv bij diabetes, oncologische patiënt**

- **Aanpak: Podoloog:**
  - **Uitknippen van een kleine spicula**
  - **Glad maken van de nagelrand**
  - **Aanbrengen van tamponnade in de sulcus**

Ingegroeide nagel

- **Aanpak: Bij ernstige en chronische ingroeiing**
  - **Het plaatsen van een nagelbeugel**

  - **Nagelextractie**
  - **Wig-excisie met partiële matrix-excisie**
  - **Volledige nagelavulsie (= de volledige nagel en matrix worden verwijderd en vernietigd met behulp van een cautische oplossing)**

Wondzorg bij diabetesvoet, de rol van de verpleegkundige

- Klassiek beeld van een diabetes voetwonde
  - Wonde beoordelen
  - Wonde beschrijven
  - Classificatie

- Klinische beelden:
  - op basis van statiekafwijkingen
  - op basis van verhoogde druk
  - op basis van slechte bloedvoorziening
  - op basis van verhoogde infectieneiging

- Casus

Casus

- 70-jarige dame
- 1991: DM type 2, insulinetherapie sinds 2006
- 1996-2002: Recidiverende VKF met reconversie, rechter bundeltakblok
- 2002: Bilaterale varicectomie
- 2003: Diabetische nefropathie
- 2004: Leversteatose + chronisch lymfoedeem
- 2006: Acuut longoedeem + terminale nierinsufficiëntie waarvoor nierdialyse
- 2007 → diabetes voetwonden
- 2012 → meerdere:
  - Arteriële duplexen li-been: zwaar verkalkte atheromatosen
  - Fluo-angiografieën + dilataties
  - Debridementen + STG
- 2014: Rolstoelgebonden

Casus

- **2006: Wonde str 5 rechtervoet**
- **2007: Diabetische neuropathie beide voeten**
- **02/2007: Nieuw ulcus MTP3 re**
- **05/2007: Debridement linker voetzool**
- **08/2007: Gangreen str 2 rechts en amputatie**

05/2008

06/2008

Casus

- **2006: Wonde str 5 rechtervoet**
- **2007: Diabetische neuropathie beide voeten**
- **02/2007: Nieuw ulcus MTP3 re**
- **05/2007: Debridement linker voetzool**
- **08/2007: Gangreen str 2 rechts en amputatie**
- **2008: Total contact cast, wonde straal 3 links**
- **2009: Nieuwe wonde interdigitaal / kissing ulcus en thv voetzool, onderliggende osteomyelitis**

05/2008

06/2008

Casus

- **2012: Chronische wonde rechter voetzool**
  - **Oorzaak?**
    - **Druk?**
    - **Vasculair?**
    - **Combinatie?**

Casus

- **2012: Chronische wonde rechter voetzool**
  - **Oorzaak?**
    - **Druk?**
    - **Vasculair?**
    - **Combinatie**

⇨ **PTA arteria tibialis en arteria fibularis rechts + steunverbod**

⇨ **2012: Infectie Staphylococcus aureus rechter voetzool**

- **Chirurgisch debrideren?**
  - **Ja**
  - **Nee**

Casus

- **2012: Chronische wonde rechter voetzool**
  - **Oorzaak?**
    - **Druk?**
    - **Vasculair?**
    - **Combinatie**

⇨ **PTA arteria tibialis en arteria fibularis rechts + steunverbod**

⇨ **2012: Infectie Staphylococcus aureus rechter voetzool**

- **Chirurgisch debrideren?**
  - **Ja!!!**
  - **Nee**

Casus

- **Lokale Behandeling?**
  - **Bloemsuikerpasta (of honing)?**
  - **Aquacel®?**
  - **Flaminal® hydro?**

Casus

- **Lokale Behandeling?**
  - **Bloemsuikerpasta (of honing)?**
  - **Aquacel®?**
  - **Flaminal® hydro?**

⇨ **2 maand bloemsuikerpasta**
⇨ **1 maand Aquacel®**
⇨ **1 maand Flaminal® hydro en wondsluiting**

Casus

- ⇨ **Occlusie A. tibialis re**
- ⇨ **Dilatatie + debridement**
- ⇨ **Negatieve druktherapie: 3 weken**
- ⇨ **STG: 02/11/’12**
- ⇨ **11/2012: Totaal AV-block en opname IZ**

Casus

- **STG geslaagd**
- **Evolutie STG: 2012-2013**

Casus

- **Problematische donorsites**

Casus

- **Problematische donorsites**
- **Therapie?**
  - **1 week Furacine® + vetverband**
  - **Flaminal® forte + vetverband**
  - **Scherpdebridement bedside**

Casus

- **Problematische donorsites**
- **Evolutie donorsites: 2013**

Casus

- **Reeds betrokken disciplines:**
  - **Dermatologie**
  - **Orthopedie**
  - **Endocrinologie**
  - **Nefrologie**
  - **Vasculaire heelkunde**
  - **Plastische heelkunde**
  - **Consulenten wondzorg**
  - **Podologie**
  - **Schoentechnieker**

Casus

- **Nieuwe wonde linker-hiel: 2013**
- **Therapie?**
  - **Necrose verweken?**
  - **Necrose droog houden?**
- **Oorzaak?**
  - **Decubitus?**
  - **Arterieel/veneus?**
  - **Diabetes?**

Casus

- **Nieuwe wonde linker-hiel: 2013**
- **Therapie?**
  - **Necrose verweken?**
  - **Necrose droog houden!!**
- **Oorzaak?**
  - **Decubitus**
  - **Arterieel/veneus**
  - **Diabetes**

  Combinatie
- **Therapie**
  - **02/05/2013: Dilatatie arteria poplitea ⇨ niet geslaagd**
  - **Hiel wordt droog gehouden**

Casus

- **Nieuwe wonde linker-hiel: 2013**
- **Therapie?**
  - **Necrose verweken?**
  - **Necrose droog houden!!**
- **Oorzaak?**
  - **Decubitus**
  - **Arterieel/veneus**
  - **Diabetes**

  } **Combinatie**
- **Therapie**
  - **02/05/2013: Dilatatie arteria poplitea ⇨ niet geslaagd**
  - **Hiel wordt droog gehouden**

- **Toename necrose hiel + botcontact**
- **Geen revascularisatie mogelijk**
- **Debridement hiel**

Casus

- **Toename necrose hiel + botcontact**
- **Geen revascularisatie mogelijk**
- **Debridement hiel**

- **Nog 8 weken conservatief beleid**
- **Indien geen beterschap**

  ⇨ **Amputatie**

Casus

- **Toename necrose hiel + botcontact**
- **Geen revascularisatie mogelijk**
- **Debridement hiel**

- **Nog 8 weken beleid verder NDT**
- **Indien geen beterschap**

  ⇨ **Amputatie**

Casus

- **Toename necrose hiel + botcontact**
- **Geen revascularisatie mogelijk**
- **Debridement hiel**

- **Nog 8 weken beleid verder NDT**
- **Indien geen beterschap**

  ⇨ **Amputatie: patiënte weigert!**

- **Extra advies plastische heelkunde: 31/10/2013**
- **Flapchirurgie onmogelijk**
- **Tot eind november 2013 NDT, vervolgens bloemsuikerpasta in thuissituatie**

Casus

- **Extra advies plastische heelkunde: 31/10/2013**
- **Flapchirurgie onmogelijk**
- **Tot eind november 2013 NDT, vervolgens bloemsuikerpasta in thuissituatie**

- **Verrassend positieve evolutie onder conservatieve behandeling: bloemsuikerpasta…**
- **Nog maar beperkt botcontact in januari 2014**

Casus

- **Toekomstperspectief**
  - **Wonde re-voet plantair**
    - **Geregelde podologische opvolging voor verwijderen hyperkeratose wondranden en-omgeving, orthopedische schoenen**
  - **Wonde li-hiel:**
    - **Eens wonde minder nattend, mogelijks indicatie voor keratinocytenenten**
    - **Steunverbod of enkel steunname met orthopedische schoen of heelwedge**
    - **Opvolging door dermatologie, orthopedie, podologie, consulent wondzorg, schoentechnieker en zo nodig vasculaire en/of plastische heelkunde**

Casus

4/2013-1/2017
Behandeling: NDT
Flapchirurgie onmogelijk
OB-amputatie: pat weigert
Conservatief: bloemsuikerpasta

Casus

- **Nieuwe wonden beide onderbenen: 2014 - 2015**

Casus

- **Nieuwe wonden beide onderbenen: 2014- 2015**
- **Calcifylaxie: de meest ernstige vorm van cardiovasculaire calcificatie, een verwoestende zeldzame ziekte die 4% van dialysepatiënten treft en heeft een totale mortaliteit van ongeveer 80%**
- **Therapie:**
  - **Necrose droog houden**
  - **Nadien scherpdebridement + bloemsuikerpasta**

Casus

- **Nieuwe wonden thv str3 li en re met botcontact: 2015 en 2017 ⇨ amputatie**

Casus

- **Nieuwe wonden thv li-voorvoet en re-malleolus re tgv compressietherapie: 2017**
- **Vasculair :**
  - **Bilaterale PTA**
- **Therapie:**
  - **Li : chirurgisch debridement + STG**
  - **Re lat mal : suikerpasta**

Casus: in memory of…

Diabetes voetkliniek

- Aanwezigheid van:
  - Vaatchirurg
  - Endocrinoloog
  - Dermatoloog
  - Orthopedisch chirurg
  - Wondzorgverpleegkundigen
  - Diabeteseducator
  - Podoloog
  - Schoenmaker
  - Plastisch chirurg (on call)

Every 30 seconds a person looses his limb due to diabetes

Armstrong et al. Diabetic foot ulcers: prevention, diagnosis and classification. Am Fam Physician 1998;57:1325-32

Every 30 seco

diabetes

Armstrong et al. Diabetic fc

Take home message

- Screening
- TIME
- Optimalisatie glycemieregeling
- Preventie
- Verwijzen naar:
  - Podoloog
  - Diabetes voetkliniek

YES WE CAN!

Thank You

Literatuur

- DE GROOT A.C., TOONSTRA J., LORIST J., Dermatologie voor huidtherapeuten, Boom Lemma, 2012, 634p
- DE VLIEGHER K., Handboek Wondzorg, onder redactie van Wit-Gele Kruis Vlaanderen, Maarssen, Elsevier gezondheidszorg, 2004, 571p
- LACHAPELLE J.M., DE LA BRASSINNE M., PIERARD G.E., DE MOL P., DEL MARMOL V., BEELE H., TENNSTEDT D., Vademecum over de aanpak van wonden, Roeselare, Uitgeverij Crea, 2002, 138p
- LACHAPELLE J.M., LAMBERT J., Bacteriêle resistentie: wat zijn de klinische gevolgen van de huid?, België, Artoos Communicatiegroep NV, 2009, 59p
- TEOT L., Wondmanagement: Nieuwe inzichten in antiseptica, De Coker, document facilities, 2006, 79p
- Chronic Wound Care: A clinical source book for healthcare professionals, 4th Edition; Krasner D., Rodeheaver G., Sibbald G.
- Woundcare: A collaborative practice manual for health professionals, 3th Edition; Wolters-Kluwer 2007; Sussmann C., Bates-Jenssen B.
- Dermatology; Blackwell Publishing, 9th Edition; Graham-Brown R., Burns T., 2007.
- Wondzorg in de urgentiepraktijk; 2005, De Cocker; Bastin C., Lheureux P. et al.
- Wondzorg in de praktijk; 1998; Wolters-Kluwer; Vandeputte J.
- Handboek Wondzorg; WGK Vlaanderen; Elsevier gezondheidszorg; 2004.
- International consensus on the diabetic foot & practical guidelines on the management and prevention of the diabetic foot; The International working group on the diabetic foot; Van Acker K, 2007
- Falanga, V. (2000). Classifications for wound bed preparation and stimulation of chronic wounds. *Wound Repair Regeneration, 8(5), 347-352.*
- Dermatologie voor huidtherapeuten, de groot A.C., Toonstra J., Lorist J.M., Boom Lemma, 2012.
- Diabetes voet, management in gespecialiseerde centra, Van Acker K., Vandeleene F., Vermassen F., Leenmijse T., Albe De Coker, 2008.
- De diabetische voet; Medi-sfeer, dec 2000, nr 126; De Geest, Nauven, Van Acker et al.
- www.digiwond.ugent.be
- www.wcs-belgie.be
- www.wondzorg.be
- www.ewma.org

Universitair Ziekenhuis Gent
C. Heymanslaan 10 | B 9000 Gent
T +32 (0)9 332 21 11
E info@uzgent.be

www.uzgent.be

Volg ons op

UZ GENT

UNIVERSITEIT GENT